1. **Aspect après ouverture de la cavité péritonéale sur le flanc gauche.** La caillette surgit et, dans ce cas, aucune corne utérine n'apparaît.

PHOTO : B. BATOUCHE

Benmoussa Batouche*, Béatrice Bouquet**

* Cabinet vétérinaire El-Chifaa
Ghriss Mascara
29000 Algérie
batouchebenmoussa@yahoo.fr
** Bvet BP 20008
80130 Saint-Valery-sur-Somme

0,05 CFC par article lu

APPROCHE CHIRURGICALE LORS D'AFFECTIONS MÉTABOLIQUES

Déplacement abomasal gauche chez une vache en fin de gestation

Pour une vache gestante, le rapport bénéfice/risque d'une intervention chirurgicale est à considérer avec l'éleveur. L'abord par le flanc gauche est privilégié.

Résumé

Une holstein croisée pie rouge multipare en fin de gestation présente un déplacement de caillette à gauche, avec un appétit diminué et un "ping" à la percussion caractéristiques. Une abomasopexie par le flanc gauche permet d'obtenir la guérison sans complications, pour la vache comme pour le veau né presque 2 mois plus tard. Un apport hydrominéral est assuré en phase postopératoire, avec l'antibiothérapie. Un aperçu des données récentes sur la physiopathologie du déplacement de caillette à gauche est donné en discussion.

Chez les bovins, le déplacement de caillette à gauche (DCG) survient dans 95 % des cas chez la vache laitière en tout début de lactation [10]. Toutefois, des cas apparaissent en dehors de cette période et dans d'autres types de production (allaitante, engraissement de mâle). Correctement identifiés, ces cas atypiques n'ont pas toujours une issue fatale. Certains peuvent se résoudre chirurgicalement sans complications en respectant certains impératifs dans les options chirurgicales.

CAS CLINIQUE

1. Motif d'appel

La vache holstein croisée pie rouge est tarie depuis environ 1 mois. Elle attend un troisième veau, la date du terme étant 2 mois plus tard, lorsqu'elle est présentée à la consultation, en raison d'une perte importante de poids et d'un appétit capricieux depuis quelques jours. Elle appartient à un élevage de 22 vaches en stabulation libre, produisant en moyenne 22 l de lait par jour, situé dans une région agricole de plaine et de contreforts montagneux dans l'ouest de l'Algérie. En cet automne, la ration au tarissement est à base de fourrage sec et de concentré.

2. Examen clinique et bandelette urinaire

Des signes de déshydratation sont présents (pincement d'un pli cutané et énophtalmie). Le déficit d'état corporel est manifeste [2].

La température rectale se situe dans les valeurs normales et la fréquence cardiaque est de 90 battements par minute (bpm).
La vache émet une petite quantité de bouses au cours de l'examen. Leur consistance est semi-liquide et leur couleur brunâtre.
Une protubérance assez sphérique en regard du creux du flanc gauche est observée, caudalement à la treizième côte (T13).
La palpation transrectale confirme un état de gestation extra-omentale avancé, estimé à 7 mois. Des bouses en faible quantité sont présentes dans le rectum, sans autre anomalie exploratoire.
Sur le flanc gauche, l'auscultation-percussion avec les doigts au niveau des derniers espaces intercostaux déclenche un bruit caractéristique : "ping" et "bling".
Une bandelette urinaire a été réalisée au cours de l'examen clinique (sur une miction spontanée), révélant un état d'acétonémie (résultat : +++).
Aucun signe clinique de mammite ou de métrite n'est rapporté ce jour-là ou dans l'historique.

3. Conclusion diagnostique et réflexion bénéfice/risque

Un déplacement de caillette à gauche est diagnostiqué, de niveau 3 : la caillette dépasse la treizième côte [12].
Un traitement chirurgical est conseillé, mais le rapport bénéfice/risque de l'intervention est discuté avec le propriétaire car la situation est inhabituelle : en fin de gestation, le risque est élevé tant pour le veau (avortement) que pour la mère (fistule abomasale et péritonite). La décision finale est différée de quelques jours.
Dans l'attente d'une option chirurgicale, un traitement antibiotique à base de pénicilline associée à de la streptomycine est administré par voie intramusculaire (IM). Une diète est préconisée pendant 24 heures.

4. Traitement chirurgical

Le lundi suivant, une abomasopexie par le flanc gauche (technique dite d'Utrecht décrite par Ames, en 1968) est entreprise, avec l'assentiment du propriétaire [1]. Celui-ci tient particulièrement à cette vache et a déjà obtenu des issues favorables avec des corrections de DCG classiques. De plus, la valeur génétique du veau n'est pas considérée.

Conflit d'intérêts
Aucun.

Le flanc gauche est donc rincé, rasé, désinfecté avec de la povidone iodée. Une anesthésie paravertébrale distale est réalisée avant une dernière désinfection. L'incision cutanée initiale, d'une hauteur de 15 cm, est pratiquée verticalement en regard du creux du flanc gauche, à mi-distance entre la pointe de la hanche et la dernière côte. Les autres épaisseurs sont ouvertes verticalement au bistouri, d'autant plus précautionneusement que la vache est gestante, pour permettre l'accès au péritoine. La caillette apparaît effectivement "emprisonnée" entre le rumen et la paroi thoraco-abdominale gauche (photo 1).

Malgré l'état de gestation, la suite de l'intervention chirurgicale est classique. L'abomasum est dégonflé directement à l'aiguille attachée à une tubulure. Un surjet séromusculeux avec un fil de soie irrésorbable est mis en place sur 10 cm au niveau de la grande courbure abomasale, en laissant deux larges chefs de chaque côté. Chacune des deux extrémités du fil est dans un second temps montée sur une aiguille semi-incurvée ou ski, permettant de traverser la paroi abdominale dans la région paramédiane craniale droite, l'une après l'autre, en prenant soin d'éviter la veine abdominale externe droite [16]. Les deux chefs sont bien tendus et noués sous la peau en intercalant une compresse (photos 2 à 7).

Par cette procédure, la caillette a été amenée à glisser sous le rumen pour regagner sa position anatomique.

L'antibiothérapie précédemment mise en place est poursuivie pendant l'intervention chirurgicale (voie

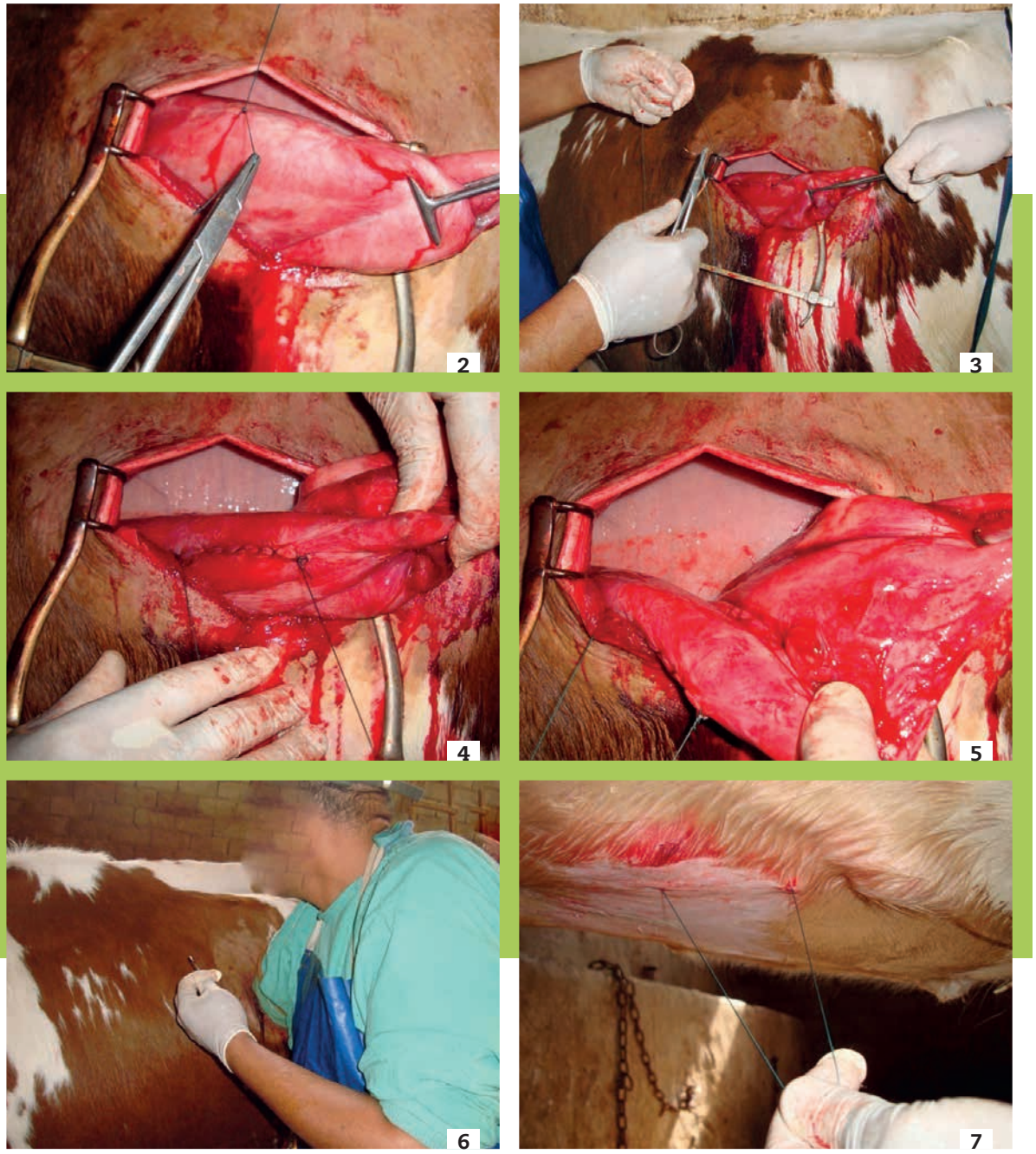

2 à 7. Intervention chirurgicale correctrice. Mise en place du surjet sur la grande courbure, avec les deux extrémités laissées longues car elles sont destinées à traverser la paroi abdominale en région paramédiane craniale droite pour être nouées à l'extérieur.

PHOTOS : B. BATOUCHE

8

9

8. La vache à 45 jours postopératoires. L'état général est bon et l'ingestion revient progressivement.

9. La vache après vêlage, survenu 58 jours postopératoires. Le veau est vivant et sa mère reprend une production normale.

PHOTOS : B. BATOUCHE

intrapéritonéale), afin de gérer les contaminations périopératoires inévitables, l'acte étant pratiqué en milieu septique. La plaie du flanc gauche est ensuite fermée, en quatre plans (péritoine + transverse, oblique interne, oblique externe et peau).

5. Traitement médical en phase postopératoire

L'antibiothérapie est poursuivie par voie intramusculaire pendant 6 jours.
Une fluidothérapie préparée extemporanément est mise en œuvre aussitôt après :
- 240 g de sel (NaCl) sont ajoutés à 1,5 l d'eau stérile pour perfusion ;
- 100 g de chlorure de potassium (KCl) sont dilués dans 15 l d'eau tiède destinés à être administrés *per os* sur 2 jours.

Un soutien du métabolisme énergétique vient compléter le dispositif : 250 ml de propylène glycol sont aussi administrés *per os* chaque jour pendant 3 jours à la sonde et à la pompe de drenchage oro-ruminale. Cet apport participe à la préparation au vêlage pour cette vache fortement amaigrie et en état cétosique avéré avant l'opération.

6. Évolution

Lors de l'examen clinique à 48 heures, la vache rumine et sa température rectale est normale. L'appétit revient progressivement dans les jours qui suivent, avec une ration à base de fourrage vert et de concentré. Les bouses deviennent plus nombreuses et d'apparence normale.
Les fils sont retirés à 15 jours après l'intervention. À 45 jours postopératoires, l'état général de l'animal est excellent (photo 8). La vache est toujours gestante à l'examen transrectal. À 58 jours postopératoires, elle donne naissance à une génisse et revient *in fine* en production à hauteur de la moyenne de troupeau (22 l/j). L'éleveur et son vétérinaire sont donc satisfaits (photo 9).

DISCUSSION

Le déplacement de caillette à gauche est plutôt inhabituel chez une vache en fin de gestation.

1. Choix de la technique

Différentes techniques sont disponibles pour remettre en place une caillette déplacée et la fixer. Entrent en jeu l'expérience du chirurgien, les aspects économiques, l'état général de l'animal, l'environnement et le matériel disponible. Toutefois, en fin de gestation, l'abomasopexie par le flanc gauche s'impose, la gestation occupant souvent la corne utérine et, dans tous les cas, le flanc droit (encadré 1) [4, 9, 13, 16].

2. Survenue en gestation

La possibilité d'un déplacement de caillette à gauche en fin de gestation est sporadiquement évoquée dans les publications. Les cas décrits ne sont pas similaires à celui qui est rapporté ici.

Un cas avec un corps étranger

En 1991, les Britanniques Murray et coll. constatent pareil cas de DCG chez une ayrshire pleine âgée de 7 mois dont le flanc s'est progressivement distendu sur 5 jours, alors qu'elle ingérait de moins en moins de nourriture [8]. La percussion est positive, comme dans le cas décrit ("ping"). En revanche, lors de la laparotomie, outre le déplacement de caillette, un corps étranger est identifié au milieu d'adhérences entre l'abomasum, le diaphragme et la paroi abdominale gauche. Un fil de fer d'une dizaine de cm de long est trouvé fiché dans la paroi de la caillette. Malgré un pronostic réservé, la guérison est obtenue grâce à une chirurgie correctrice par le flanc gauche et à un soutien thérapeutique postopératoire intense.

ENCADRÉ 1

Rappel des techniques de correction chirurgicale du déplacement de caillette à gauche

En 2006, Steiner a inventorié les techniques adaptées au déplacement de caillette à gauche par ordre chronologique de description dans les publications :
- traitement conservateur (vache couchée et roulée) ;
- abomasopexie paramédiane par le flanc droit ;
- omentopexie par le flanc droit ;
- abomasopexie par le flanc gauche ;
- fixation percutanée avec des trocarts passe-fils spécifiquement conçus (notamment technique de Steiner, années 1980) ;
- repositionnement et fixation laparoscopique en deux étapes (technique Janowitz à la fin des années 1990) ;
- repositionnement et fixation laparoscopique en une étape sur animal debout ou en décubitus dorsal (dans les années 2000) [16].

Un cas chez une primipare

Au Royaume-Uni, en 1988, West constate un DCG chez une primipare âgée de 21 mois en milieu de gestation [21]. Il intervient par les deux flancs pour vérifier l'absence d'adhérences. La génisse est très amaigrie et en légère alcalose métabolique (hypochlorémie et hypokaliémie) avant l'intervention chirurgicale. Elle a finalement vêlé et est retournée en production, comme dans le cas décrit ici.
Après analyse de l'historique et en l'absence d'affections concomitantes, West estime que le DCG a pu se mettre en place sur plusieurs mois chez cette génisse. Dans un article de 1975 du *Journal of American Veterinary Medical Association*, Ingling rapporte un cas de DCG qui a évolué sur un an et demi, la vache ayant vêlé deux fois dans l'intervalle (référence non consultée).
Ce DCG sur primipare est inhabituel, mais, chez la vache plus âgée, West rapporte une incidence de 4 cas sur 80 (selon les travaux de Pinsent en 1961 décrits dans *Veterinary Record*, référence non consultée).

Deux cas avec gestation gemellaire

Plus récemment, à Gand (Belgique), Pardon et coll. ont rapporté deux cas de DCG chez des holsteins gestantes de jumeaux (respectivement à 6 et à 9 mois, toutes deux gestantes pour la seconde fois) [10]. Aucun "ping" n'est audible : la caillette, déplacée à gauche, est coincée entre le rumen et la corne utérine gauche. Là encore, la correction chirurgicale est effectuée par le flanc gauche et l'issue est bonne (naissance de jumeaux vivants). Une échographie par le flanc réalisée avant la chirurgie met en évidence une corne utérine gauche anormalement positionnée dans le plan dorsal. Cette observation est interprétée comme la cause mécanique du DCG.

Selon ces auteurs, 2 à 10 % des DCG surviennent chez des vaches gestantes, et presque exclusivement dans les 3 dernières semaines, comme dans le cas décrit. L'origine des DCG est multifactorielle. L'alimentation en péripartum et les maladies métaboliques intercurrentes jouent un rôle majeur (encadrés 2 et 3).
Les symptômes sont assez proches avant ou après la mise bas : fréquents décubitus, perte d'appétit, distension du flanc, parfois chute de lait, diminution de la production de fèces. Des régurgitations ont été observées dans un des deux cas de Gand. Le praticien qui les a référés suspectait un corps étranger, en l'absence de "ping" pour l'une des vaches.

ENCADRÉ 2

Quels sont les facteurs de risque du déplacement de caillette à gauche ?

▶ Les facteurs de risque du déplacement de caillette à gauche (DCG) sont principalement :
- la dystocie, la gestation gémellaire, la rétention placentaire, la métrite, la cétose ou la fièvre de lait ;
- la ration et la conduite d'élevage ;
- la race et l'âge [2].

▶ Des facteurs prédictifs ont également été identifiés, visant un DCG qui survient classiquement pendant la première semaine *post-partum* : rétention placentaire, métrite, taux de β-hydroxybutyrate (BHBA) et d'acides gras non estérifiés (NEFA) en augmentation.
Un dosage isolé de BHBA, comme dans le cas décrit, est plus sensible et plus spécifique que celui des NEFA : le risque de DCG est huit fois plus important si le BHBA est supérieur ou égal à 1 200 µmol/l [6].

▶ L'endotoxémie ne jouerait pas un rôle déterminant, contrairement à ce qui a pu être évoqué par le passé [23]. Dans le cas rapporté, la vache n'avait aucun historique d'infection (métrite, mammite, etc.).
Une susceptibilité génétique *via* les médiateurs de la motilité abomasale a été mise en évidence [15, 22].

ENCADRÉ 3

Des contradictions entre épidémiologie et expérimentations

▶ Le déplacement de caillette à gauche (DCG), décrit pour la première fois en 1950, reste incomplètement compris dans sa physiopathologie, et qui plus est lorsqu'il survient en état de gestation. Malgré les contradictions mises en évidence, les différents auteurs s'accordent sur le fait que l'organe se remplit de liquide et de gaz avant de se déplacer vers le flanc gauche, entre la paroi abdominale et celle du rumen. L'organe change alors de forme (normalement, il est plus large que long et à droite de la ligne blanche). Au cours de la gestation, alors que l'utérus s'agrandit, l'abomasum perd physiologiquement de sa longueur et sa largeur augmente pendant les 3 derniers mois de gestation. Il retrouve sa position initiale dans les 14 jours *post-partum* [23].

▶ Les travaux épidémiologiques et expérimentaux sur cette maladie donnent un aperçu de sa pathogénie, mais il manque une articulation entre ces deux aspects selon l'analyse de Van Winden reprise par Steiner [16, 20]. L'épidémiologie génère des hypothèses sur l'origine du DCG qui sont rarement évaluées expérimentalement et, quand elles le sont, elles ne peuvent toujours être expliquées. Et des contradictions sont parfois mises en évidence.

▶ Les travaux expérimentaux se focalisent sur deux pistes distinctes : la production de gaz dans l'abomasum et l'hypomotilité de cet organe [3, 18, 20].
Parmi les contradictions, le calcium sanguin est inférieur de 0,1 à 0,2 mmol/l chez les vaches affectées ultérieurement. Pourtant, ces niveaux restent au-dessus de ceux susceptibles d'engendrer une hypomotilité de la paroi (1,2 mmol/l).
Pour le glucose, autre contradiction : selon les études épidémiologiques, les glycémies sont plus basses avant le déplacement de la caillette, alors que de hauts niveaux de glucose sont associés à une hypomotilité dans des travaux expérimentaux sur la vache saine.
Concernant l'ingestion, elle est plus basse avant le déplacement de la caillette, alors que de hauts niveaux d'acides gras volatils et de pression osmotique dans le rumen (qui vont de pair avec une ingestion élevée) réduisent la motilité abomasale.

▶ D'une manière générale, le nombre d'animaux inclus dans les études expérimentales sur le DCG est faible et, parfois, les résultats sont extrapolés d'études sur des ovins, ce qui pourrait expliquer les contradictions [20].
Ainsi, il est encore difficile de s'y retrouver dans les indicateurs du déplacement de la caillette, qui plus est si celui-ci survient en fin de gestation, comme dans le cas décrit. La période péripartum est à risque, mais cette vache n'était ni en début ni en toute fin de gestation. Il est conseillé d'éviter les vaches grasses au tarissement pour diminuer l'incidence de DCG.

3. Quel soutien pour la vache ?

Comme observé après la mise bas, une cétose est assez fréquemment rapportée dans les cas de DCG chez des vaches gestantes (élévation du β-hydroxybutyrate sanguin), justifiant une administration de propylène glycol *per os* après l'intervention chirurgicale. De même, les désordres électrolytiques vont dans le sens de l'alcalose métabolique (sécrétion d'acide chlorhydrique dans l'estomac, mais moins de transit). Une hyperinsulinémie est parfois observée chez les vaches à DCG, ce qui accentue l'hypokaliémie (le potassium retourne dans la cellule et l'animal ne mange pas). L'anorexie et l'iléus participent à la déshydratation [22].

Ces éléments justifient le choix d'un support hydrominéral postopératoire pour la vache dont le cas est ici décrit, même si l'état à la fois acido-basique et électrolytique de celle-ci n'a pas été évalué au laboratoire.

Conclusion

Ainsi, l'issue d'un DCG dans les contextes atypiques n'est pas toujours fatale, même lorsque la situation est complexe (adhérences, corps étrangers, gémellité et autres facteurs de risque de complications potentiels). Il convient de ne pas être déconcerté à la prise en charge de ces cas.

L'option chirurgicale en gestation est imposée par l'encombrement de l'utérus : le flanc gauche est impératif pour l'abord. Les recommandations postopératoires et préventives restent inchangées, visant la phase de transition dans son ensemble : sociale et nutritionnelle, pour encourager l'ingestion et prévenir les maladies métaboliques intercurrentes (hypocalcémies, cétose) [19].

Summary

Left abomasal displacement in a cow in late gestation

▶ A multiparous Holstein and RWF crossbred in late pregnancy presented with left abomasal displacement, with decreased appetite and characteristic ping on percussion.

A full recovery without complications for the cow as well as the calf, born two months later, was achieved with an abomasopexy via the left flank. Hydromineral support was provided in the postoperative phase along with antibiotic therapy. An overview of recent data on the pathophysiology of left abomasal displacement is presented in this article.

Keywords

Abomasal, displacement, surgery, abomasopexy, ketosis.

Références

1. Ames S. Repositioning displaced abomasum in the cow. J. Am. Vet. Med. Assoc. 1968;153:1470-1471.
2. Constable PD, Miller GY, Hoffsis GF et coll. Risk factors for abomasal volvulus and left abomasal displacement in cattle. Am. J. Vet. 1992;53:1184-1192.
3. Daniel RC. Motility of the rumen and abomasum during hypocalcaemia. Can. J. Comp. Med. 1983;47:276-280.
4. Fubini SL, Durcharme NG, Erb HN et coll. A comparison in 101 dairy cows of right paralumbar fossa omentopexy and right paramedian abomasopexy for treatment of left displacement of the abomasum. Can. Vet. J. 1992;33:318-324.
5. Gertsen KE. Surgical correction of the displaced abomasum. Vet. Med. Small Anim. Clin. 1967;62:679-682.
6. LeBlanc SJ, Leslie KE, Duffield TF. Metabolic predictors of displaced abomasum in dairy cattle. J. Dairy Sci. 2005;88(1):159-170.
7. Madison JB, Troutt HF. Effects of hypocalcaemia on abomasal motility. Res. Vet. Sci. 1988;44: 264-266.
8. Murray LD, Penny CD, Scott PR. Abomasal foreign body and left-sided displacement in a pregnant coow. British Vet. J. 1991;147(4):385-387.
9. Niehaus AJ. Surgery of the abomasum. Vet. Clin. North Am. Food Anim. Pract. 2008;24: 349-358.
10. Pardon B, Vertenten G, Cornillie P et coll. Left abomasal displacement between the uterus and rumen during bovine twin pregnancy. J. Vet. Sci. 2012;13(4):437-440.
11. Pentecost RL, Andrew J et coll. Outcome following surgical correction of abomasal displacement in lactating dairy cattle: A retrospective study of 127 cases (1999-2010). J. Vet. Sci. Anim. Husb. 2014;2(1):102.
12. Rosenberger G. L'examen clinique des bovins. 2e éd. Éd. Point Vétérinaire, Maisons-Alfort. 1979:526p.
13. Ruegg PL, Carpenter TE. Decision-tree analysis of treatment alternatives for left displaced abomasum. J. Am. Vet. Med. Assoc. 1989;195(4):464-467.
14. Sen I, Ok M, Coskun A. The level of serum ionised calcium, aspartate aminotransferase, insulin, glucose, betahydroxybutyrate concentrations and blood gas parameters in cows with left displacement of abomasum. Pol. J. Vet. Sci. 2006;9:227-232.
15. Sickinger MM, Leiser RR, Failing KK et coll. Evaluation of differences between breeds for substance P, vasoactive intestinal polypeptide, and neurofilament 200 in the abomasal wall of cattle. Am. J. Vet. Res. 2008;69:1247-1253.
16. Steiner A. Surgical treatment of the left displacement of the abomasum: an update. 24e World Buiatrics, Nice. 2006: http://www.ivis.org/proceedings/wbc/wbc2006/steiner.pdf?LA=1
17. Sterner KE, Grymer J, Bartlett PC, Miekstyn MJ. Factors influencing the survival of dairy cows after correction of left displaced abomasum. J. Am. Vet. Med. Assoc. 2008;232:1521-1529.
18. Turck G, Leonhard-Marek S. Potassium and insulin affect the contractility of abomasal smooth muscle. J. Dairy Sci. 2010;93: 3561-3568.
19. Van Winden SC, Jorritsma R, Muller KE et coll. Feed intake, milk yield, and metabolic parameters prior to left displaced abomasum in dairy cows. J. Dairy Sci. 2003;86: 1465-1471.
20. Van Winden SC, Kuiper R. Left displacement of the abomasum in dairy cattle: recent developments in epidemiological and etiological aspects. Vet. Res. 2003;34:47-56.
21. West HJ. Left displacement of the abomasum in a pregnant primigravid heifer. Vet. Rec.1988;123:109-110.
22. Wilson DG. Management of abomasal displacement. Large Anim. Vet. Rounds. 2008;8(8):1-6.
23. Wittek T, Furll M, Constable PD. Prevalence of endotoxemia in healthy postparturient dairy cows and cows with abomasal volvulus or left displaced abomasum. J. Vet. Intern. Med. 2004;18:574-580.